УДК 619:611.018:591.435:636.597

КЛІТИННИЙ СКЛАД КЛОАКАЛЬНОЇ СУМКИ ДОБОВИХ КАЧОК

Н.В. Гудзь, к.вет.н., Національний університет біоресурсів і природокористування України

Встановлено, що до складу паренхіми клоакальної сумки добових каченят входять лімфоцити, лімфобласти, пролімфоцити. Також були виявлені відросчасті епітеліоцити, макрофаги, моноцити і гранулоцити. Вміст клітин паренхіми неоднаковий. Найбільшою популяцією клітин є популяція лімфоцитів.

Ключові слова: добові каченята, клоакальна сумка, паренхіма, клітинний склад, лімфоцити.

Вступ. Знання про клітинний склад паренхіми клоакальної сумки (КС) птахів є необхідними задля визначення її морфофункціональних особливостей на різних етапах постнатального періоду онтогенезу [1]. Клітинний склад паренхіми КС відносно добре вивчений у курей і перепелів [2, 3]. В інших видів свійських птахів він досліджений неповно [4, 5]. Даних про клітинний склад цього органа добових каченят нами виявлено не було.

Матеріал і методи дослідження. Дослідження проводили на препаратах-відбитках КС бройлерних качок благоварського кросу віком одна доба. Препарати-відбитки фарбували за Папенгеймом.

Результати досліджень. Проведеними дослідженнями встановлено, що серед клітинних елементів паренхіми КС є клітини лімфоїдного ряду: лімфоцити, лімфобласти, пролімфоцити, а також відросчасті епітеліоцити, гранулоцити, макрофаги та їх попередники моноцити. Серед цих клітин популяція лімфоцитів є найбільшою.

Лімфоцити мають переважно кулясту форму і велике ядро, яке займає майже всю клітину. Контури ядра нерівні. Воно оточене вузькою смужкою слабкобазофільної цитоплазми. Вміст лімфоцитів добових каченят становить 91,2±2,4%. Серед них ми виявили великі, середні і малі лімфоцити. Їх вміст також не однаковий: великих – 20,44±7,75%, середніх – 62,08±0,72, малих – 17,48±7,02% (рис. 1).

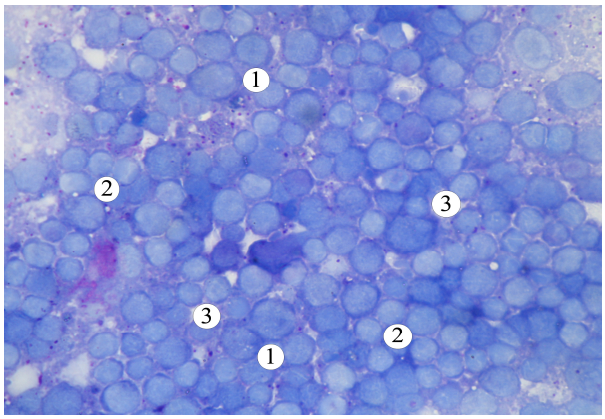

Рис. 1. Лімфоцити паренхіми клоакальної сумки добового каченяти. Препарат-відбиток (фарбування за Папенгеймом, ´ 1000): 1 – великі лімфоцити; 2 – середні лімфоцити; 3 – малі лімфоцити.

Вміст лімфобластів і пролімфоцитів у препаратах-відбитках порівняно невеликий. Лімфобласти мають округлу форму. Вони мають більші розміри ніж лімфоцити і значно більший об'єм цитоплазми. Ядро цих клітин знаходиться в центральній частині клітини. В ядрі виявляються 2–3 великі ядерця. Конденсований хроматин рівномірно локалізований у нуклеоплазмі. Пролімфоцити також мають округлу або овальну форму. Їх цитоплазма займає значний об'єм клітини. Але вони мають менші розміри ніж лімфобласти. Ядро цих клітин має неправильну форму, воно може займати не центральне положення в клітині. В добових качок вміст лімфобластів і пролімфоцитів становить 8,18±2,53 % (рис. 2).

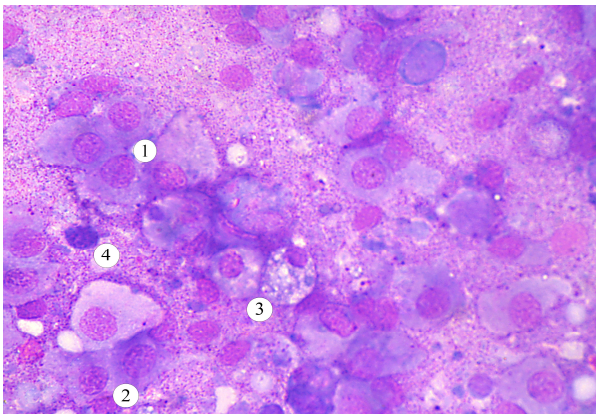

Рис. 2. Клітини паренхіми клоакальної сумки добового каченяти. Препарат-відбиток (фарбування за Папенгеймом, ´ 1000): 1 – лімфобласти; 2 – пролімфоцити; 3 – макрофаги; 4 – лімфоцит.

Макрофаги та їх попередники моноцити виявляються у незначній кількості. Макрофаги мають переважно округлу або овальну форму з нерівними краями. Ядро цих клітин невелике. Цитоплазма клітин займає великий об'єм і в ній помітні включення у вигляді пухирців та темних зерен (рис. 2). Моноцити мають досить великі розміри та бобоподібне ядро. В ядрах цих клітин виявляються 1–3 ядерця і локалізований по периферії гетерохроматин. У добових качок вміст макрофагів та моноцитів становить 0,32±0,08%.

Відросчасті епітеліоцити мають ядро, цитоплазму і оболонку. Ядро часто неправильної форми з нерівними контурами. В ядрі

виявляється 1–2 ядерця. Цитоплазма цих клітин утворює численні довгі, нерівномірної товщини відростки. Підрахувати кількість цих клітин ми не змогли, оскільки вони маскуються клітинами лімфоїдного ряду.

Серед гранулоцитів в паренхімі КС виявляються нейтрофільні і еозинофільні. Нейтрофільні гранулоцити мають незначну сегментованість ядер. У цитоплазмі цих клітин виявляються продовгуваті веретеноподібні із загостреними кінцями гранули яскраво-червоного кольору. Еозинофільні гранулоцити також мають сегментоване ядро, але цитоплазма рівномірно заповнена великими круглої форми гранулами червоного кольору. Вміст цих клітин у добових каченят становить 0,3±0,34%.

Висновки.

1. Серед клітин паренхіми КС добових каченят були виявлені лімфоцити, лімфобласти, пролімфоцити, відросчасті епітеліоцити, а також макрофаги, моноцити і гранулоцити.
2. Вміст клітин паренхіми КС качок неоднаковий. Найбільшою популяцією клітин є популяція лімфоцитів.

Список використаної літератури:

1. Ройт А. Иммунология / А. Ройт, Дж.. Бростофф, Д. Мейл; пер. с англ. В.И. Кандрора, А.Н. Маца, Л.А. Певницкого, М.А. Серовой. – М.: Мир, 2000. – 592 с.
2. Хомич В.Т. Вміст лімфоїдних клітин в лімфоїдних вузликах клоакальної сумки курей у постнатальному періоді онтогенезу / В.Т. Хомич, Т.А. Мазуркевич // Прогресивні технології ветеринарної медицини в промисловому птахівництві XXI сторіччя: зб. матеріалів Міжнародної наук.-практ. конф. 4–6 квітня 2000 р. – К., Україна. – 2000. – С. 111–114.
3. Хомич В.Т. Клітинний склад епітелію слизової оболонки і лімфоїдних вузликів клоакальної сумки перепела / В.Т. Хомич, Н.Б. Колич // Вісник Харківської держ. зоовет. Академії. – Харків, 2006. – Вип. 13(38). – Ч.2. – С. 174–181.
4. Студенцова Т.Л. Морфология и физиология бурсы Фабрициуса / Т.Л. Студенцова // Ученые записки Казанского вет. ин–та. – 1962. – Т.85. – С. 15–32.
5. Пилипенко М.Е. К морфологии Фабрициевой сумки гусей в онтогенезе / М.Е. Пилипенко, В.А. Косов // Повышение продуктивности сельскохозяйственных животных. Научные труды Харьковского зоовет. ин-та. – Харьков. – 1968. – Т.III (XIX). – С. 244–250.

Установлено, что в состав паренхимы клоакальной сумки суточных утят входят лимфоциты, лимфобласты, пролимфоциты. Так же были выявлены отросчастые эпителиоциты, макрофаги, моноциты и гранулоциты. Содержание клеток паренхимы не одинаково. Наибольшей популяцией клеток является популяция лимфоцитов.

Ключевые слова: суточные утята, клоакальная сумка, паренхима, клеточный состав, лимфоциты.

It is set that lymphocytes, lymphoblasts, prolymphocytes are composed a structure of daily ducklings cloacal bursa. Dendritic cells, macrophags, monocytes and granulocyte are also detected in this organ. The content of these cells is not even. The greatest population of cells is a population of lymphocytes.

Key words: daily ducklings, cloacal bursa, parenchyma, cell structure, lymphocytes.

Дата надходження в редакцію: 27.02. 2012 р.
Рецензент: д.вет.н., професор Камбур М.Д.

УДК 546.48

ВПЛИВ ХЛОРИДУ КАДМІЮ НА ІНТЕНСИВНІСТЬ ПРОЦЕСІВ ПЕРЕКИСНОГО ОКИСНЕННЯ ЛІПІДІВ ТА СТАН СИСТЕМИ АНТИОКСИДАНТНОГО ЗАХИСТУ ОРГАНІЗМУ ЩУРІВ

Б.В. Гутий, к.вет.н., доцент, Львівський національний університет ветеринарної медицини та біотехнологій ім. С.З. Ґжицького

Розкрито особливості антиоксидантної системи організму щурів при хронічному кадмієвому токсикозі. Встанолено, що хлорид кадмію у токсичній дозі сприяє зниженню активності ферментної і неферментної системи антиоксидантного захисту, на що вказує зниження ферментівцерулоплазміну, супероксиддисмутази, каталази та відновленого глутатіону у крові щурів.Також встановленопідвищенийрівеньпроміжнихпродуктів перекисного окисненняліпідів у сироваткикровіщурів, яким задавали хлорид кадмію у дозі 4,4 мг/кг.

Ключові слова: токсикологія, кадмій, антиоксидантна система, ферменти, перекисне окиснення ліпідів, щурі.

Серед найбільш поширених забруднювачів довкілля одне з провідних місць за токсичністю і